

УДК: 611.149:599.731.11  
DOI: 10.52419/issn2072-2419.2024.4.343

## ВЕНОЗНОЕ РУСЛО ЖЕЛУДКА СВИНЕЙ ПОРОДЫ ЙОРКШИР В ПОСТНАТАЛЬНОМ ОНТОГЕНЕЗЕ

Полянская А.И.\* – асс. каф. анатомии животных (ORCID 0000-0002-7119-8857); Васильев Д.В. – канд. ветеринар. наук, доц., доц. каф. анатомии животных (ORCID 0000-0002-9496-6433).

ФГБОУ ВО «Санкт-Петербургский государственный университет  
ветеринарной медицины»


\*polyanskaya2808@mail.ru

**Ключевые слова:** вена, желудок, свинья, диаметр, воротная вена, отток венозной крови, морфометрические данные.

**Key words:** vein, stomach, pig, diameter, portal vein, venous blood outflow, morphometric data.

Поступила: 05.10.2024

Принята к публикации: 02.12.2024  
Опубликована онлайн: 16.12.2024



### РЕФЕРАТ

Свиноводство является перспективным направлением животноводства в условиях импортозамещения, увеличивается количество предприятий, которые разводят данную породу свиней. Йоркширы обладают высокой многоплодностью, ранней половозрелостью, большим суточным приростом массы тела и получаемая продукция не только мясосальная, но и беконная. Желудок свиней выполняет следующие функции, такие как: образование желудочного сока и ферментов; продвижение пищевого кома, с последующим формированием химуса; транспортировкой в 12-перстную кишку. Помимо этого, знание основ формирования сердечно-сосудистой системы необходимо ветеринарным специалистам, занимающимися различными манипуляциями в области брюшной полости. Дренаж крови, осуществляемый от желудочно-кишечного тракта, имеет важное диагностическое значение при различных заболеваниях, связанных с пищеварительной системой, такими как: гастрит, гастроэнтерит, язва желудка, кишечная непроходимость, портосистемные шунты. Трупный материал для исследования был доставлен на кафедру анатомии животных ФГБОУ ВО СПбГУВМ со свиноводческого комплекса Ленинградской области. Объекты – трупы свиней йоркширской породы двух возрастных групп: новорожденные (1 день постнатального онтогенеза) и 30 дней от рождения. Для изучения возрастных и породных особенностей венозного русла свиней был применен комплекс современных анатомических методов исследования: тонкое анатомическое препарирование; заполнение венозного русла латексом с последующей макроморфометрией; вазорентгенография. В ходе нашего исследования было установлено, что от стенки желудка в области его большой кривизны и большого сальника происходит отток венозной крови в правую и левую желудочно-сальниковые вены, где левая желудочно-сальниковая вена впадает в селезеночную вену, собирая

кровь со стенки желудка его кардиального отдела и тканей селезенки, а правая желудочно-сальниковая вена сливаясь с желудочно-двенадцатиперстной образует правую желудочную вену отводя кровь от стенки желудка его пилорического отдела и начальной части двенадцатиперстной кишки. Многочисленные мелкие вены дивертикула сливаются в левую желудочную вену. Это является анатомо-топографической особенностью венозного русла свиней породы йоркшир.

#### ВВЕДЕНИЕ / INTRODUCTION

Свиноводство является перспективным направлением животноводства в условиях импортозамещения, увеличивается количество предприятий, которые разводят данную породу свиней. Йоркширы обладают высокой многоплодностью, ранней половозрелостью, большим суточным приростом массы тела и получаемая продукция не только мясосальная, но и беконная. Желудок является одним из основных органов пищеварительной системы. Желудок свиней выполняет следующие функции, такие как: образование желудочного сока и ферментов; продвижение пищевого кома, с последующим формированием химуса; транспортировкой в 12-перстную кишку. Помимо этого, знание основ формирования сердечно-сосудистой системы необходимо ветеринарным специалистам, занимающимися различными манипуляциями в области брюшной полости. Дренаж крови, осуществляемый от желудочно-кишечного тракта, имеет важное диагностическое значение при различных заболеваниях, связанных с пищеварительной системой, такими как: гастрит, гастроэнтерит, язва желудка, кишечная непроходимость, портосистемные шунты [6-13]. Таким образом, данная тема исследования актуальна и перед нами встала цель исследования – изучить отток венозной крови от тканей желудка в воротную вену с определением линейных показателей сосудов.

#### МАТЕРИАЛ И МЕТОДЫ / MATERIALS AND METHODS

Исследование проводили на кафедре анатомии животных ФГБОУ ВО СПбГУВМ. Трупный материал для исследования был доставлен на кафедру анатомии животных ФГБОУ ВО СПбГУВМ со свиноводческого комплекса Ленинградской области. Объекты – трупы свиней йоркширской породы двух возрастных

групп: новорожденные (1 день постнатального онтогенеза) и 30 дней от рождения. В количестве восемь особей в каждой возрастной группе. Для изучения возрастных и породных особенностей венозного русла свиней породы йоркшир был применен комплекс современных анатомических методов исследования, таких как: тонкое анатомическое препарирование; заполнение венозного русла латексом с последующей макроморфометрией; вазорентгенография. При описании анатомических терминов использовали Международную ветеринарную анатомическую номенклатуру [6-13].

#### РЕЗУЛЬТАТЫ / RESULTS

При анализе полученных результатов было определено, что самым крупным сосудом, отводящим кровь от желудка свиней в постнатальном онтогенезе, является селезеночная вена (*v. lienalis*), проходящая по большой кривизне и в области левого подреберья, переходящая на стенку кардиального отдела желудка, дренирующая селезенку и стенку желудка в области кардии и переходе ее в фундальный отдел. Диаметр данного сосуда к тридцатидневному возрасту достигает  $4,91 \pm 0,50$  мм, что в 4,16 раза превалирует над показателями животных из первой группы составляющими  $1,18 \pm 0,20$  мм.

Следующей венозной магистралью, значительно уступающей в диаметре вышеописанного сосуда, является левая желудочная вена (*v. gastrica sinistra*), проходящая по стенке малой кривизны кардиального отдела желудка, где далее анастомозирует с одноименным сосудом противоположной стороны, направляясь к области отверстия пищевода вдоль угловой складки. Диаметр данного сосуда к тридцатидневному возрасту достигает  $2,63 \pm 0,30$  мм, что в 2,52 раза превалирует над показателями новорожденных животных, составляющими  $1,04 \pm 0,10$  мм.

И последним из крупных венозных сосудов, отводящих кровь от желудка, является правая желудочная вена (*v. gastrica dextra*), которая, как и вышеуказанные вены самостоятельно переходят в воротную вену, она идет по малой кривизне в направлении к пилорусу и принимает на себя ветви более мелких венозных сосудов, дренирующих стенку начального участка двенадцатиперстной кишки и стенку желудка фундального отдела, а также большой сальник. Ее диаметр к тридцатидневному возрасту достигает  $2,08 \pm 0,20$  мм, что в 2,50 раза больше диаметра аналогичного сосуда у свиней из первой группы, который соответствует  $0,83 \pm 0,10$  мм.

Селезеночная вена, правая и левая желудочная вена чувствуют в формировании воротной вены направляющейся в ворота печени, дренирующая все органы пищеварительной системы. У однодневных поросят ее диаметр составляет  $2,49 \pm 0,25$  мм, а у второй группы исследуемых животных достигает  $2,49 \pm 0,25$  мм, где увеличение данного показателя происходит в 1,95 раза.

Источником оттока крови от дивертикула желудка свиней, где слизистая оболочка представлена многослойным плоским эпителием, располагающимся в кардиальной его части, являются многочисленные мелкие вены дивертикула (*vv. diverticuli*). Диаметр данного сосуда к тридцатидневному возрасту достигает  $1,25 \pm 0,15$  мм, что в 2,97 раза превалирует над показателями свиней из первой груп-

пы составляющими  $0,42 \pm 0,04$  мм. Вены дивертикула учувствуют в образовании левой желудочной вены.

Правая желудочная вена, проходящая по стенке пилорического отдела желудка сформирована слиянием желудочно-двенадцатиперстной вены (*v. gastroduodenalis*) и правой желудочно-сальниковой вены (*v. gastroepiploica dextra*). Желудочно-двенадцатиперстная вена дренирует двенадцатиперстную кишку в области места ее выхода из пилоруса до S-образной извилины. Диаметр данного сосуда к тридцатидневному возрасту достигает  $3,10 \pm 0,30$  мм, что в 2,48 раза, превалирует над показателями новорожденных животных, составляющими  $1,25 \pm 0,15$  мм. Правая желудочно-сальниковая вена у новорожденных поросят достигает  $1,04 \pm 0,10$  мм, что в 3,31 раза меньше свиней из второй группы, где данный показатель соответствует  $2,32 \pm 0,20$  мм.

Левая желудочно-сальниковая вена, располагается на большой кривизне желудка прилежащей к поверхности селезенки, отводя кровь от стенки желудка данной области и большого сальника. В области кардии данный сосуд объединяется с селезеночной веной. Диаметр левой желудочно-сальниковой вены у тридцатидневной свиньи в среднем будет равняться  $2,08 \pm 0,20$  мм, а у однодневной  $0,78 \pm 0,10$  мм. Из чего следует что данный сосуд будет увеличиваться в 2,66 раза у второй группы свиней по отношению к первой.

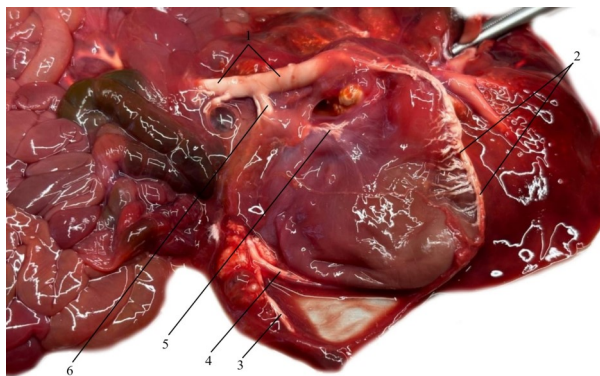


Рисунок 1 – Венозное русло желудка со стороны его висцеральной поверхности. Инъекция сосудов латексом натуральным. Возраст 14 дней: 1 – воротная вена печени; 2 – правая желудочно-сальниковая вена; 3, 6 – селезеночная вена; 4 – левая желудочно-сальниковая вена; 5 – левая желудочная.

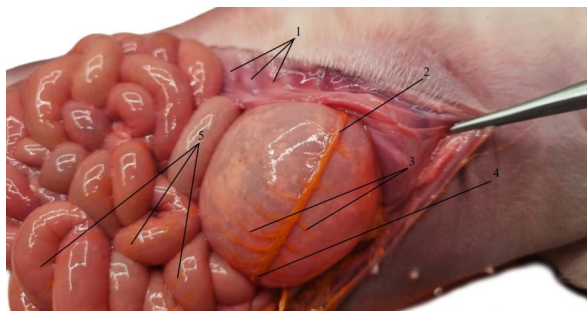


Рисунок 2 – Анастомоз правой и левой желудочно-сальниковых вен со стороны дна желудка свиньи. Инъекция сосудов свиновым суриком. Возраст 1 день: 1 – шестнадцатое, пятнадцатое, четырнадцатое ребро; 2 – левая желудочно-сальниковая вена; 3 – внутриорганный венозное русло дна желудка; 4 – правая желудочно-сальниковая вена; 5 – петли тощей кишки и её венозное внутриорганный русло.

Таблица 1 – Возрастная морфометрия линейных показателей вен желудка у свиней породы йоркшир

Название сосуда	Единицы измерения	Возраст новорожденные свиньи 1 день	Возраст свиньи 30 дней
Селезеночная вена	мм	1,18±0,20	4,91±0,50*
Левая желудочная вена	мм	1,04±0,10	2,63±0,30*
Левая желудочно-сальниковая вена	мм	0,78±0,10	2,08±0,20*
Вены дивертикула	мм	0,42±0,04	1,15±0,15*
Желудочно-двенадцатиперстная вена	мм	1,25±0,15	3,10±0,30*
Правая желудочная вена	мм	0,83±0,10	2,08±0,20*
Правая желудочно-сальниковая вена	мм	0,70±0,10	2,32±0,20*
Воротная вена	мм	2,49±0,25	4,88±0,50*

\*  $P < 0,05$  уровень достоверности при сравнении с новорожденными однодневными свиньями.

#### ВЫВОДЫ / CONCLUSION

Таким образом, в результате исследования было установлено, что венозная кровь от желудка свиней породы йоркшир оттекает в воротную вену по трем основным венозным сосудам, таким как левая и правая желудочные вены, и селезеночная вена. От стенки желудка в области его большой кривизны и большого сальника происходит отток венозной крови в правую и левую желудочно-сальниковые вены, где левая желудочно-сальниковая вена впадает в селезеночную вену, собирая кровь со стенки желудка его кардиального отдела и тканей селезенки, а правая желудочно-сальниковая вена сливаясь с желудочно-двенадцатиперстной образует правую желудочную вену отводя кровь от стенки

желудка его пилорического отдела и начальной части двенадцатиперстной кишки. Многочисленные мелкие вены дивертикула сливаются в левую желудочную вену. Это является анатомо-топографической особенностью венозного русла свиней породы йоркшир.

#### VENOUS BED OF THE STOMACH OF YORKSHIRE PIGS IN POSTNATAL ONTOGENESIS

**Polyanskaya A.I.\*** – Assistant of the Department of Animal Anatomy (ORCID 0000-0002-7119-8857); **Vasiliev D.V.** – Candidate of Veterinary Sciences, Associate Professor, Associate Professor of the Department of Animal Anatomy (ORCID 0000-0002-9496-6433).

St. Petersburg State University of Veterinary Medicine

\*polyanskaya2808@mail.ru

#### ABSTRACT

Pig farming is a promising area of animal husbandry in the context of import substitution, the number of enterprises that breed this breed of pigs is increasing. Yorkshire people have high fertility, early puberty, a large daily increase in body weight and the resulting products are not only meat-sucking, but also bacon. The stomach of pigs performs the following functions, such as: formation of gastric juice and enzymes; promotion of a food coma, followed by the formation of chyme; transportation to the duodenum. In addition, knowledge of the basics of the formation of the cardiovascular system is necessary for veterinary specialists engaged in various manipulations in the abdominal cavity. Blood drainage from the gastrointestinal tract is of great diagnostic importance in various diseases associated with the digestive system, such as: gastritis, gastroenteritis, gastric ulcer, intestinal obstruction, portosystemic shunts. Cadaveric material for research was delivered to the Department of Animal Anatomy of the Federal State Budgetary Educational Institution of Higher Education of the Leningrad Region from the pig breeding complex. The objects are corpses of Yorkshire pigs of two age groups: newborns (1 day of postnatal ontogenesis) and 30 days from birth. To study the age and breed characteristics of the venous bed of pigs, a set of modern anatomical research methods was used: fine anatomical dissection; filling of the venous bed with latex followed by macromorphometry; vasorentgenography. In the course of our study, it was found that from the wall of the stomach in the area of its great curvature and large omentum, venous blood outflows into the right and left gastro-omentum veins, where the left gastro-omentum vein flows into the splenic vein, collecting blood from the wall of the stomach of its cardiac department and tissues of the spleen, and the right gastro-omentum the vein merges with the

gastrointestinal duodenum to form the right gastric vein, diverting blood from the stomach wall of its pyloric section and the initial part of the duodenum. Numerous small veins of the diverticulum merge into the left gastric vein. This is an anatomical and topographic feature of the venous bed of Yorkshire pigs.

#### СПИСОК ИСТОЧНИКОВ

1. Особенности строения и топографии камер многокамерного желудка телят чёрно-пёстрой породы / Н. В. Зеленеvский, А. В. Прусаков, М. В. Щипакин [и др.] // Иппология и ветеринария. – 2017. – № 2(24). – С. 34-37.
2. Особенности строения многокамерного желудка телят чёрно-пёстрой породы (сообщение второе) / М. В. Щипакин, Н. В. Зеленеvский, А. В. Прусаков [и др.] // Иппология и ветеринария. – 2017. – № 3 (25). – С. 103-107.
3. Особенности кровоснабжения многокамерного желудка козы англо-нубийской породы / М. В. Щипакин, Н. В. Зеленеvский, Д. С. Былинская [и др.] // Современные проблемы морфологии: Материалы научной конференции, посвященной памяти академика РАН, профессора Льва Львовича Колесникова, Москва, 10 декабря 2020 года. – Москва: Издательско-полиграфический центр "Научная книга", 2020. – С. 265-267.
4. Морфология желудка кролика породы немецкий великан / М. В. Щипакин, Н. В. Зеленеvский, А. В. Прусаков, Д. С. Былинская // Материалы международной научной конференции профессорско-преподавательского состава, научных сотрудников и аспирантов СПбГАВМ, Санкт-Петербург, 22–26 января 2018 года. – Санкт-Петербург: Санкт-Петербургская государственная академия ветеринарной медицины, 2018. – С. 110-112.
5. Methods for studying the ductus venosus in animals / S. Melnikov, D. Bylinskaya, N. Zelenevskiy [et al.] // FASEB Journal. – 2022. – Vol. 36, No. S1. – P. 3727. – DOI 10.1096/fasebj.2022.36.S1.R3727.
6. Багатомовний словник анатомічних термінів (українсько-латинсько-

английско-росийско-белорусско-польско-румунский): Навчальний посібник / В. А. Костюк, Е. Pasicka, М. В. Щипакин [et al.]. – Київ: Аграр Медіа Груп, 2016. – 840 р.

7. Мельников, С. И. Топография и васкуляризация рубца у овец эдильбаевской породы в возрастном аспекте / С. И. Мельников, М. В. Щипакин // Аграрное образование и наука - в развитии животноводства: Материалы Международной научно-практической конференции, посвященной 70-летию заслуженного работника сельского хозяйства РФ, почетного работника ВПО РФ, лауреата государственной премии УР, ректора ФГБОУ ВО Ижевская ГСХА, доктора сельскохозяйственных наук, профессора Любимова Александра Ивановича. В 2-х томах., Ижевск, 20 июля 2020 года. Том I. – Ижевск: Ижевская государственная сельскохозяйственная академия, 2020. – С. 301-304.

8. Мельников, С. И. Особенности ветвления венозного русла многокамерного желудка овец эдильбаевской породы в возрастном аспекте / С. И. Мельников // Актуальные вопросы ветеринарной медицины и лабораторной диагностики: материалы международной научно-практической конференции, посвященной 100-летию со дня рождения профессора В.В. Рудакова, Санкт-Петербург, 25–26 мая 2023 года. – Санкт-Петербург: Санкт-Петербургский государственный университет ветеринарной медицины, 2023. – С. 201-204.

9. Полянская, А. И. Магистральные венозные сосуды желудка свиньи породы йоркшир в возрастном аспекте / А. И. Полянская, М. В. Щипакин // Нормативно-правовое регулирование в ветеринарии. – 2024. – № 1. – С. 105-108. – DOI 10.52419/issn2782-6252.2024.1.105.

10. Веремеева, С. А. Морфологическая оценка желудка и его сосудистой системы у кроликов / С. А. Веремеева, К. А. Сидорова // Аграрный вестник Урала. – 2017. – № 6(160). – С. 1.

11. Анатомия воротной вены печени у собак породы английский пойнтер / В. А. Хватов, М. В. Щипакин, Д. В. Васильев,

С. С. Глушонок // Актуальные проблемы ветеринарии и интенсивного животноводства: Материалы национальной научно-практической конференции, посвященной 82-летию со дня рождения Заслуженного работника высшей школы РФ, Почётного профессора Брянской ГСХА, доктора ветеринарных наук, профессора Ткачева Анатолия Алексеевича, Брянск, 26–27 ноября 2020 года. Том Часть 1. – Брянск: Брянский государственный аграрный университет, 2020. – С. 153-155.

12. Былинская, Д. С. Анатомия венозного протока у плода северного оленя / Д. С. Былинская, М. В. Щипакин, В. А. Хватов // Иппология и ветеринария. – 2022. – № 4(46). – С. 51-57.

13. Маленьких, Н. А. Венозная васкуляризация туловища свиньи породы ландрас / Н. А. Маленьких, С. И. Мельников // Знания молодых для развития ветеринарной медицины и АПК страны: материалы XI международной научной конференции студентов, аспирантов и молодых ученых, Санкт-Петербург, 24–25 ноября 2022 года. – Санкт-Петербург: Санкт-Петербургский государственный университет ветеринарной медицины, 2022. – С. 251-252.

## REFERENCES

1. Features of the structure and topography of the chambers of the multicameral stomach of black-and-white calves / N. V. Zelenevsky, A.V. Prusakov, M. V. Shchipakin [et al.] // Hippology and veterinary medicine. – 2017. – № 2(24). – Pp. 34-37.

2. Features of the structure of the multicameral stomach of black-and-white calves (second message) / M. V. Shchipakin, N. V. Zelenevsky, A.V. Prusakov [et al.] // Hippology and veterinary medicine. – 2017. – № 3 (25). – Pp. 103-107.

3. Features of blood supply to the multicameral stomach of an Anglo-Nubian goat / M. V. Shchipakin, N. V. Zelenevsky, D. S. Bylinskaya [et al.] // Modern problems of morphology: Materials of a scientific conference dedicated to the memory of Academician of the Russian Academy of Sciences, Professor Lev Lvovich Kolesnikov, Moscow, Decem-

- ber 10, 2020. – Moscow: Publishing and Printing Center "Scientific Book", 2020. – pp. 265-267.
4. Morphology of the stomach of a German giant rabbit / M. V. Shchipakin, N. V. Zelenevsky, A.V. Prusakov, D. S. Bylinskaya // Materials of the international scientific conference of the faculty, researchers and post-graduates of St. Petersburg State University of Economics, St. Petersburg, January 22-26, 2018. – St. Petersburg: St. Petersburg State Academy of Veterinary Medicine, 2018. – pp. 110-112.
5. Methods for studying the ductus venosus in animals / S. Melnikov, D. Bylinskaya, N. Zelenevskiy [et al.] // FASEB Journal. – 2022. – Vol. 36, No. S1. – P. 3727. – DOI 10.1096/fasebj.2022.36.S1.R3727.
6. Bagatomov dictionary of anatomical terms (Ukrainian-Latin-English-Russian-bilorusko-Polish-rumunsky): Navchalny posibnik / V. A. Kostyuk, E. Pasicka, M. V. Shchipakin [et al.]. Kiev: Agrar Media Group, 2016. – 840 p.
7. Melnikov, S. I. Topography and vascularization of the scar in sheep of the Edilbaev breed in the age aspect / S. I. Melnikov, M. V. Shchipakin // Agrarian education and science - in the development of animal husbandry: Materials of the International Scientific and Practical Conference dedicated to the 70th anniversary of the Honored Worker of Agriculture of the Russian Federation, Honorary Worker of the Higher Educational Institution of the Russian Federation, laureate of the State Prize of the Russian Academy of Sciences, Rector of the Izhevsk State Agricultural Academy, Doctor of Agricultural Sciences, Professor Alexander Ivanovich Lyubimov. In 2 volumes., Izhevsk, July 20, 2020. Volume I. Izhevsk: Izhevsk State Agricultural Academy, 2020. – pp. 301-304.
8. Melnikov, S. I. Features of branching of the venous bed of the multicameral stomach of sheep of the Edilbaev breed in the age aspect / S. I. Melnikov // Topical issues of veterinary medicine and laboratory diagnostics: materials of the international scientific and practical conference dedicated to the 100th anniversary of the birth Professor V.V. Rudakov, St. Petersburg, May 25-26, 2023. – St. Petersburg: St. Petersburg State University of Veterinary Medicine, 2023. – pp. 201-204.
9. Polyanskaya, A. I. The main venous vessels of the stomach of a Yorkshire pig in the age aspect / A. I. Polyanskaya, M. V. Shchipakin // Normative legal regulation in veterinary medicine. - 2024. – No. 1. – pp. 105-108. – DOI 10.52419/issn2782-6252.2024.1.105.
10. Veremeeva, S. A. Morphological assessment of the stomach and its vascular system in rabbits / S. A. Veremeeva, K. A. Sidorova // Agrarian Bulletin of the Urals. – 2017. – № 6(160). – C. 1.
11. Anatomy of the portal vein of the liver in English pointer dogs / V. A. Khvatov, M. V. Shchipakin, D. V. Vasiliev, S. S. Glushonok // Actual problems of veterinary medicine and intensive animal husbandry: Materials of the national scientific and practical conference dedicated to the 82nd anniversary of the birth of the Honored Worker of the Higher School of the Russian Federation, Honorary Professor of the Bryansk State Agricultural Academy, Doctor of Veterinary Sciences, Professor Anatoly Alekseevich Tkachev, Bryansk, November 26-27, 2020. Volume Part 1. – Bryansk: Bryansk State Agrarian University, 2020. – pp. 153-155.
12. Bylinskaya, D. S. Anatomy of the venous duct in a reindeer fetus / D. S. Bylinskaya, M. V. Shchipakin, V. A. Khvatov // Hippology and veterinary medicine. – 2022. – № 4(46). – Pp. 51-57.
13. Malynkhich, N. A. Venous vascularization of the trunk of a Landrace pig / N. A. Malynkhich, S. I. Melnikov // Knowledge of the young for the development of veterinary medicine and the agro-industrial complex of the country: materials of the XI international scientific conference of students, postgraduates and young scientists, St. Petersburg, November 24-25, 2022. – St. Petersburg: St. Petersburg State University of Veterinary Medicine, 2022. – pp. 251-252.