

УДК: 619:612.017.3:615.739.13:636.4
DOI: 10.52419/issn2072-2419.2026.1.261

ПАТОМОРФОЛОГИЧЕСКАЯ КАРТИНА АНАФИЛАКТИЧЕСКОГО ЛЕКАРСТВЕННОГО ШОКА У ПОРОСЯТ, ВЫЗВАННОГО ПРЕПАРАТАМИ ЖЕЛЕЗА

Кошкарев М.В.* – канд. ветеринар. наук, доц. каф. анатомии, гистологии, физиологии и патологической анатомии, **Бойко Т.В.** – д-р ветеринар. наук, доц., зав. каф. диагностики, внутренних незаразных болезней, фармакологии, хирургии и акушерства, **Любимова А.С.** – асп.

ФГБОУ ВО «Омский государственный аграрный университет
им. П.А. Столыпина»

*mv.koshkarev@omgau.org

Ключевые слова: лекарственный анафилактический шок, препараты железа, судебно-ветеринарная экспертиза, патологоанатомические признаки.

Key words: drug-induced anaphylactic shock, iron preparations, veterinary medicolegal expertise, postmortem findings.

Поступила: 15.12.2025

Принята к публикации: 05.03.2026

Опубликована онлайн: 01.04.2026



РЕФЕРАТ

В работе представлены результаты патологоанатомического вскрытия трех трупов поросят 4-суточного возраста, павших после внутримышечного введения железосодержащего препарата Эритрофер 200 в профилактической дозе 1 мл. Цель исследования – привлечь внимание ветеринарных специалистов к проблеме постмортальной диагностики лекарственного анафилактического шока, вызванного парентеральным введением железосодержащих препаратов. Материалами послужили протоколы патологоанатомического вскрытия трех случаев лекарственного анафилактического шока у поросят с летальным исходом. В ходе проведения аутопсии были поставлены патологоанатомические диагнозы: окрашивание окружающих тканей, отек и очаговый некроз мышц в месте инъекции препарата; окрашивание регионарных лимфоузлов; дистрофия миокарда (паралитическое сердце); острая застойная гиперемия оболочек и отек головного мозга; острая застойная гиперемия и отек легких; отеки подкожной клетчатки, лимфоузлов, брыжейки толстого кишечника; острая застойная гиперемия печени и селезенки; отек и белковая дистрофия почек; точечные кровоизлияния на серозной оболочке ободочной кишки, корковом веществе почек; анемия слизистых оболочек и мышечной ткани. Было установлено, что гибель животных наступила вследствие анафилактического шока, вызванного введением железосодержащего препарата. Непосредственной причиной смерти явился паралич сердца на фоне острой сердечной недостаточности и гипоксического состояния, усугубленного отеком головного мозга и легких. Локализация инъекции лекарственного препарата в области шеи отягощала развитие патологического состояния вследствие гиперэргической воспалительной реакции с оте-

ком окружающих тканей. Материалы исследования приведены в виде описания макрокартины внешних покровов и внутренних органов. В работе представлены снимки органов поросят с патологоанатомическими изменениями, характерными для лекарственного анафилактического шока, спровоцированного применением препарата Эритрофер 200.

ВВЕДЕНИЕ / INTRODUCTION

Проблема серьезных нежелательных реакций с летальным исходом на введение молодняку животных препаратов железа известна давно, однако, до сих пор, ветеринарные специалисты, работающие на животноводческих комплексах, предпочитают о ней широко не распространяться [1, 2]. Анализ доступной информации в интернет-пространстве показал, что проблема «отравлений» животных периодически возникает у поросят и телят. Так, зарубежные исследователи, делятся размышлениями о механизме «отравлений» новорожденных поросят препаратами железа и роли витаминизации препаратами токоферола супоросных свиноматок [3, 4]. Можно ли считать подобные случаи развития серьезных нежелательных реакций, влекущих гибель животных, на введение лекарственного препарата отравлением, и кому в таком случае предъявлять претензии – вопрос остается открытым и до настоящих дней. Ведь лекарственные препараты, используемые согласно инструкции по применению, нельзя считать некачественным продуктом или услугой. По закону отравление, вызванное только некачественным продуктом или услугой, может служить основанием для предъявления претензий о возмещении ущерба [5, 6]. Доказать, что лекарственный препарат не качественный – практически невозможно, так как многие из них даже не включены в реестр ветеринарных лекарственных препаратов, разрешенных к применению в РФ. Врачами гуманной медицины особое внимание обращено на высокий риск развития серьезных местных и системных побочных реакций при использовании парентеральной ферротерапии, в связи с чем парентеральные препараты железа должны применяться только строго по специальным показаниям [7]. К сожалению, в инструкциях по применению железосодержащих препаратов животных указаний о серьез-

ных нежелательных реакциях (СНР), возможных при применении системных препаратов, за исключением индивидуальной повышенной чувствительности к компонентам препарата – нет. На практике ветеринарным врачам, при возникновении СНР у животных на фоне введения лекарственных препаратов, зачастую купировать их не удается.

Цель исследования – привлечь внимание ветеринарных специалистов к проблеме постмортальной диагностики лекарственного анафилактического шока, вызванного парентеральным введением железосодержащих препаратов.

МАТЕРИАЛЫ И МЕТОДЫ / MATERIALS AND METHODS

Работа выполнена на материалах протоколы патологоанатомического вскрытия трех случаев лекарственного анафилактического шока (ЛАСШ) с летальным исходом. В секционном зале крематора произведено вскрытие трех трупов поросят 4-х суточного возраста, белой масти, принадлежащих одному из предприятий Омской области.

Из анамнеза известно, что свинокотплекс благополучен по инфекционным болезням животных. На предприятии проводятся все плановые противоэпизоотические мероприятия. Поросята содержались в индивидуальных станках со свиноматками. Кормление свиноматок осуществляется гранулами собственного производства, производится 2 раза в сутки по разработанной на предприятии схеме, доступ к воде свободный. В июле 2025 года поросьятам в количестве 120 голов 3-х дневного возраста, согласно плана профилактических мероприятий, была произведена внутримышечная инъекция в область шеи железосодержащего препарата Эритрофер 200 (Производитель: ООО «БЕЛЭКОТЕХНИКА», РБ) в дозе 1 мл согласно инструкции по применению производителя. Следующим утром опера-

тором были обнаружены трупы поросят, падеж составил около 50 % от обработанного поголовья.

РЕЗУЛЬТАТЫ / RESULTS

При наружном осмотре дефростированных четырехдневных трупов поросят (2 свинки и 1 боровок), породы ландрас, белой масти, массой 1,2 - 1,7 кг отмечали следующие признаки: глазные щели - приоткрыты, кожа и веки без повреждений припухшие, истечения отсутствуют, глазные яблоки без повреждений, роговица слегка помутневшая, конъюнктивa гладкая, влажная, блестящая, бледная, истечений нет. Ротовое отверстие закрыто, истечения отсутствуют, язык расположен в ротовой полости, поврежден по краю, слизистая оболочка влажная, гладкая, блестящая, бледная. Из носовых отверстий при надавливании истечения слизистого характера, слизистая оболочка гладкая, влажная, блестящая, покрасневшая, пятачок без повреждений, красного цвета. В носовой полости содержится

незначительное количество жидкого прозрачного содержимого желто-розового цвета. Околоносовые пазухи без содержимого. Носовая перегородка без деформаций и повреждений. Ушные раковины без повреждений и постороннего содержимого, покрасневшие, наружный слуховой проход чистый. Анальное отверстие закрыто, слизистая оболочка влажная, блестящая, бледно-розового цвета, повреждения, загрязнения отсутствуют. При осмотре наружных половых органов - слизистая оболочка гладкая, влажная, бледно-розового цвета, истечений, повреждений нет. Щетина блестящая, редкая, хорошо удерживается в коже, аллопеции отсутствуют. Целостность кожных покровов не нарушена. В затылочной части головы, шеи, в области межчелюстного пространства, в месте инъекции препарата кожа покрасневшая, синюшная, отечная (рис. 1, 2). На остальных участках - кожа умеренно эластичная, бело-бледно-розового цвета.

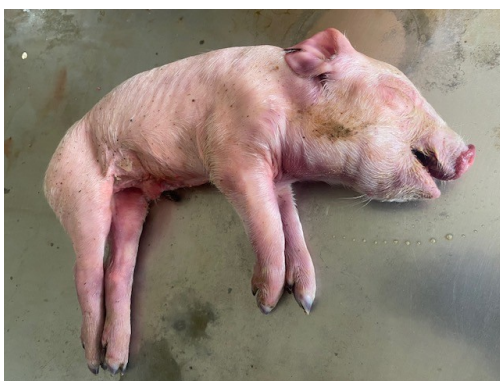

Рисунок 1 – Внешний вид трупа поросенка в возрасте 4 дней. Выраженный отек области век, шеи и межчелюстного пространства.

Подкожная жировая клетчатка – слабо развита. На разрезе в области головы, шеи студневидные отеки (рис. 3). В месте инъекции, затылочной части головы, межчелюстном пространстве подкожная клетчатка окрашена в оранжево-коричневый цвет – цвет препарата (рис.4). Подобная находка в виде желто-

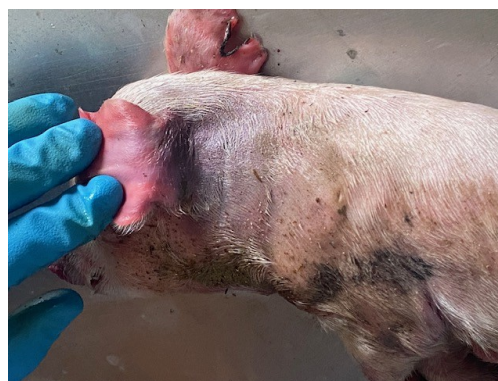

Рисунок 2 – Место инъекции лекарственного препарата Эритрофер 200. Выраженный отек и синюшность кожи в месте инъекции.

коричневого окрашивания встречается у поросят до 3-х месяцев и вызвана наличием частиц железосодержащего препарата, однако аналогичные изменения могут быть обнаружены и у убойных свиней, когда после введения железосодержащих препаратов прошло не менее 6 месяцев [8]. Поверхностные лимфатические узлы

– околоушные, подчелюстные, поверхностные шейные подвижные, сочные со стороны инъекции темного-серо-коричневого цвета.

Поверхностные паховые лимфоузлы сочные, серо-розового цвета не увеличены. Мышечная ткань развита в соответствии с возрастом, мышцы упругой консистенции, от бело-молочного до бледно-

розового цвета, рисунок волокнистого строения сохранен, кровоизлияния, повреждения отсутствуют. Мышцы в области шеи места инъекции сильно отечные, покрасневшие, окрашены в желто-серо-коричневый цвет с кровоизлияниями, рисунок очагово сглажен, межмышечная соединительная ткань имеет оранжево-зеленовато-коричневый цвет.

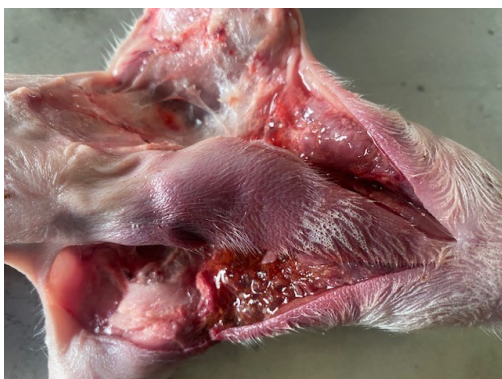

Рисунок 3 – Сильный отек подкожной клетчатки межчелюстного пространства головы. Часть ткани окрашена лекарственным препаратом Эритрофер 200. Труп поросенка, возраст 4 суток.

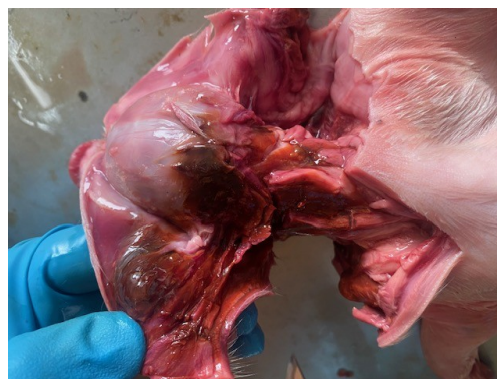


Рисунок 4 – Отек и окрашивание в оранжево-зеленовато-коричневый цвет скелетных мышц в месте инъекции лекарственного препарата Эритрофер 200. Труп поросенка, возраст 4 суток.

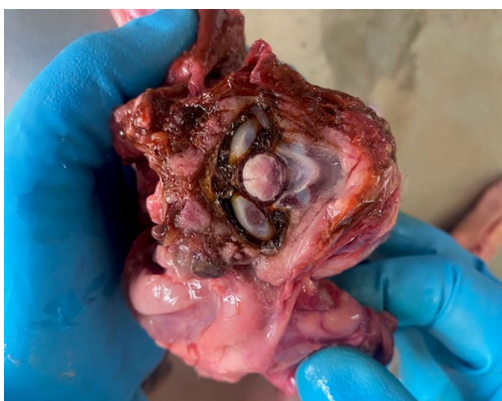

Рисунок 5 – Окрашивание окружающей ткани и синовиальной жидкости затылочно-атлантного сустава в оранжево-коричневый цвет лекарственного препарата Эритрофер 200. Труп поросенка дефростированный, возраст 4 суток.

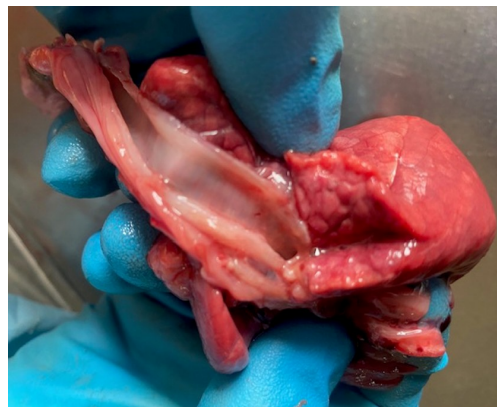

Рисунок 6 – Отек легких трупа поросенка, возраст 4 суток, через сутки после внутримышечного введения лекарственного препарата Эритрофер 200.

Кости твердые, нормальной формы. Суставы подвижны, в их полости содержится небольшое количество желтоватой синовиальной жидкости, суставные поверхности костей периферического скелета гладкие, влажные, белого цвета. Синовиальные оболочки влажные, гладкие, серого цвета. Сухожилия прочные, белого цвета. У одного из поросят окружающие ткани и синовиальная жидкость затылочного-атлантного сустава были окрашены в оранжево-коричневый цвет (рис. 5).

При внутреннем осмотре органов брюшной полости положение органов анатомически правильное. Содержится незначительное количество прозрачной желтоватого цвета жидкости. Parietalная и висцеральная брюшина гладкая, влажная, блестящая, бледно розового цвета. Целостность диафрагмы не нарушена, кровоизлияния отсутствуют. Положение органов грудной полости анатомически правильное. Повреждений и наложений нет. В грудной полости около 10 мл прозрачной соломенно-розового цвета жидкости, реберная и легочная плевра гладкая, влажная, блестящая, бледно-розового цвета. Слизистые оболочки ротовой полости влажные, бледно-розового цвета с синюшным окрашиванием. В глотке постороннего содержимого нет, в пищеводе у одного поросенка остатки содержимого желудка. Слизистые оболочки влажные, бледно-розового цвета с синюшным оттенком. Проподимость сохранена. Миндалины с поверхности бледно розового цвета, правильной формы, однородные на разрезе, не увеличены, упругой консистенции, выделений из крипт нет.

Целостность гортанных хрящей сохранена, слизистая отечная, бледно-розового цвета. В трахее незначительное жидкое пенное содержимое ближе к бифуркации. Легкие неспавшиеся, легочная плевра гладкая, влажная, блестящая. Форма легких не изменена, консистенция тестоватая, цвет темно-красный или бордовый, кусочки легких тяжело плавают в воде, с поверхности разреза стекает пенная прозрачная жидкость и кровь (рис. 6). Бронхиальные и средостенные лимфа-

тические узлы сочные темно-розового цвета, не увеличены.

Перикард и эпикард гладкие, блестящие, прозрачные, бело-розового цвета, кровоизлияния отсутствуют. В полости перикарда содержится желтоватая прозрачная жидкость. Сердце округлой формы не увеличено (в одном случае расширено) с поверхности неравномерно окрашено, цвет от бледно-серого до темно-красного, сосуды сильно переполнены кровью. Миокард на разрезе неравномерно окрашен от серо-розового до темно-красного цвета, дряблой консистенции, рисунок строения сохранен, участки сглажен, соотношение толщины стенок желудочков 1:2. Эндокард и клапаны гладкие, без патологических изменений. Предсердия переполнены рыхлыми сгустками крови, полости желудочков сердца запустевшие или содержат рыхло свернувшиеся вишневого цвета сгустки крови. В крупных кровеносных сосудах (аорта, яремные вены) содержится рыхло свернувшаяся вишневого цвета кровь (рис. 7). Интима сосудов гладкая, блестящая, светло-желтого цвета. Селезенка не увеличена, темно-вишневого цвета, края острые, капсула не напряжена, консистенция упругая, соскоб пульпы незначительный, рисунок строения сохранен. С разреза стекает темно-вишневого цвета кровь. Тимус умеренно развит, шейная и грудная часть тимуса хорошо выражены, серо-красного цвета.

Печень темно-вишневого цвета с участками желтоватого цвета, слегка увеличена, дряблой консистенции, дольчатое строение сохранено. С поверхности разреза обильно стекает кровь. Подобная макрокартина свидетельствует о развитии острой застойной гиперемии в органе с участками дистрофии.

В желчном пузыре содержится густая желто-зеленая желчь, слизистая оболочка бархатистая, темно-желтого цвета. Проподимость желчного протока сохранена. Поджелудочная железа не увеличена, сочная, упругой консистенции, серо-розового цвета, рисунок дольчатого строения выражен.

Почки бобовидной формы, не увеличены. Под капсулой почек единичные точечные кровоизлияния. Капсула легко снимается, с поверхности, почки гладкие, дряблые, серо-коричневого цвета, на разрезе граница между корковой и мозговой зонами выражена. Корковое вещество серо-коричневого, мозговое красного цвета (рис. 8). Мочевой пузырь наполнен

мутной мочой желтого цвета, слизистая оболочка гладкая, влажная, блестящая, бледно-розового цвета, кровоизлияния отсутствуют. Проподимость мочеиспускательного канала сохранена, слизистая оболочка гладкая, влажная, блестящая, бледно-розового цвета, кровоизлияния отсутствуют.

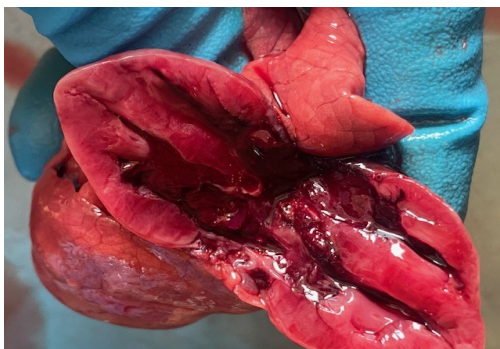

Рисунок 7 – Вид сердца трупа поросенка, возраст 4 суток. Миокард на разрезе неравномерно окрашен от серо-розового до темно-красного цвета, дряблой консистенции, соотношение толщины стенок желудочков 1:2. Предсердия переполнены рыхлыми сгустками крови, полости желудочков сердца запустевшие.

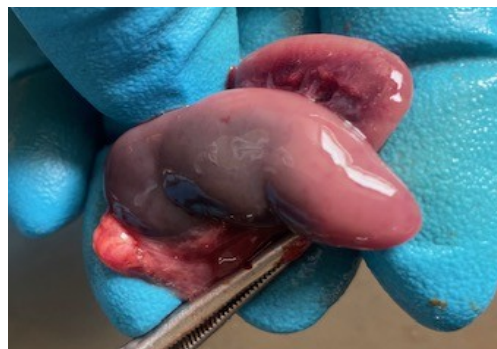

Рисунок 8 – Внешний вид почки со снятой капсулой трупа поросенка, возраст 4 суток. Единичные точечные кровоизлияния под капсулой почек.

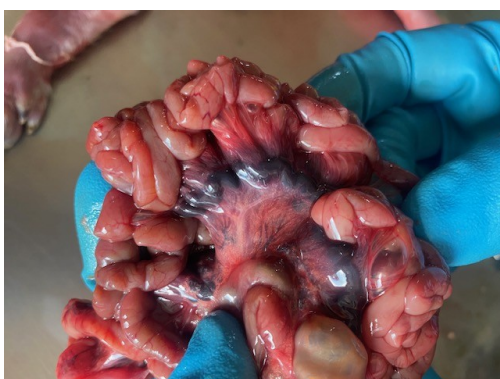

Рисунок 9 – Гиперемия сосудов брыжейки и лимфатических узлов тощей кишки трупа поросенка через сутки после внутримышечной инъекции лекарственного препарата Эритрофер 200, возраст 4 суток.

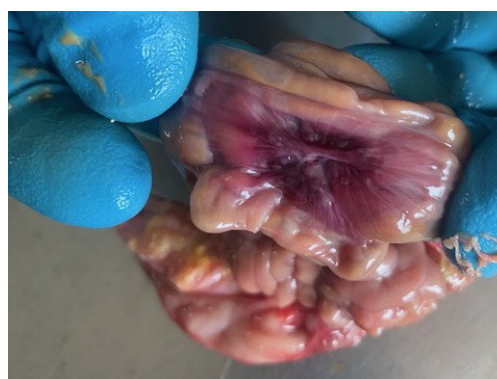

Рисунок 10 – Гиперемия и отек брыжейки ободочной кишки трупа поросенка после внутримышечной инъекции лекарственного препарата Эритрофер 200, возраст 4 суток.

Желудок переполнен или заполнен свернувшимися молочными сгустками с желтоватым оттенком. Слизистая оболочка гладкая, влажная, блестящая, бледно-розового цвета. Кровоизлияния, повреждения отсутствуют. В тонкой кишке (12-перстная, тощая и подвздошная кишки) незначительное количество жидкого содержимого светло-коричневого цвета, специфического запаха. Слизистая оболочка гладкая, влажная, блестящая, бледно-розового цвета. Сосуды брыжейки переполнены кровью. Кровоизлияния, повреждения отсутствуют. Брыжеечные лимфоузлы коричневого или вишневого цвета, сочные. Слепая, ободочная и прямая кишки содержит небольшое количество густых масс коричневого цвета, слизистая оболочка гладкая, влажная, блестящая, бледно-розового цвета. Брыжейка отечная, покрасневшая, сосуды наполнены кровью. Присутствуют на серозной оболочке мелкие точечные кровоизлияния (рис. 9, 10).

Щитовидная железа – правильной формы, не увеличена в объеме, упругой консистенции, красного цвета, рисунок строения сохранен. Надпочечники не увеличены, правильной формы, упругой консистенции, сочные на разрезе, граница между корковым и мозговым веществом выражена. Корковое вещество коричневого, а мозговое красного цвета.

Патологических изменений в органах размножения самцов и самок установлено не было. У самца семенники отсутствуют, кастрационная рана отечная, без признаков нагноения. У самок половые органы соответствуют возрасту.

Сосуды твердой и мягкой мозговых оболочек сильно кровенаполнены, вещество головного мозга розового цвета, отечное, блестящее, извилины уплощены, узкие с малой глубиной борозды, наличие отпечатков (вдавления ткани) в области больших полушарий, признаки выбухания кортикальных отделов мозга вдоль верхнего края продольного синуса твердой мозговой оболочки. На разрезе головной мозг мягкой консистенции, поверхность блестящая, влажная, бледный отте-

нок серого вещества. Мозговые желудочки сдавлены, практически не содержат мозговой жидкости. Оболочки спинного мозга покрасневшие, переполнены кровью (рис. 11).

Патологоанатомические диагнозы: окрашивание окружающих тканей, отек и очаговый некроз мышц в месте инъекции препарата; окрашивание регионарных лимфоузлов; дистрофия миокарда (паралитическое сердце); острая застойная гиперемия оболочек и отек головного мозга; острая застойная гиперемия и отек легких; отеки подкожной клетчатки, лимфоузлов, брыжейки толстого кишечника; острая застойная гиперемия печени и селезенки; отек и белковая дистрофия почек; точечные кровоизлияния на серозной оболочке ободочной кишки, корковом веществе почек; анемия слизистых оболочек и мышечной ткани.

Подобная патоморфологическая картина, включающая отек мозга, полнокровие печени и кровоизлияния на стенках кишечника, согласно сведениям ответственных исследователей, характерна для анафилактического лекарственного шока [10].

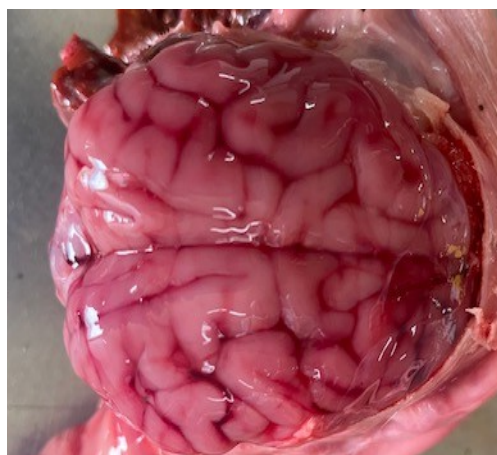


Рисунок 11 – Гиперемия сосудов и выраженный отек вещества головного мозга трупа поросенка после внутримышечной инъекции лекарственного препарата Эритрофер 200, возраст 4 суток.

ОБСУЖДЕНИЕ/ DISCUSSION

В ветеринарной практике препараты железа являются неотъемлемым инструментом профилактики железодефицитной анемии у поросят и телят. Однако при их применении существует серьезная проблема – отсутствие информации о возможных нежелательных реакциях в официальных инструкциях по применению препаратов. Данные о серьезных нежелательных реакциях железосодержащих препаратов для животных, включая анафилактический шок, представлены как в научных публикациях, так и в открытых интернет-источниках [1, 3].

Многообразие лекарственных форм железа, различающихся своей химической структурой, напрямую определяет их профиль эффективности и безопасности. Согласно фармакологической классификации, препараты железа делятся на три поколения:

1. Неорганические соли железа двухвалентного (железа сульфат, железа хлорид). Такие препараты обладают низкой биодоступностью и высокой частотой побочных эффектов со стороны желудочно-кишечного тракта;

2. Органические соли железа двухвалентного и комплексы железа трехвалентного (железа фумарат, железа глюконат, лактат железа, железа (III) гидроксид полимальтозат, железа протеин сукциниллат). Обладают лучшей переносимостью и биодоступностью по сравнению с неорганическими солями железа;

3. Современные комплексы с улучшенной доставкой и переносимостью (железа бисглицинат, железа аминокислотный хелат, железо липосомальное, железо сукрозомиальное, железо гемовое, железа карбоксимальтозат). Созданы для минимизации побочных эффектов и максимального усвоения. Включают хелатные формы, липосомальные и сукрозомиальные технологии.

Самая простая формула, широко используемая в свиноводстве, — это пероральное введение неорганического железа в форме оксида железа или сульфата железа [12]. Как подчеркивают исследовате-

ли, использование устаревших форм солей железа 1-го поколения, таких как сульфат, хлорид, гидроксид, сопряжено со значительными побочными эффектами, которые на начальном этапе характеризуются развитием диареи и тошноты, а в последующем сопровождаются аллергией и даже анафилактическим шоком [13]. Неорганические формы железа при приеме их во время беременности могут сопровождаться тератогенными побочными эффектами, в том числе врожденными аномалиями развития, пороками сердца, дисморфизмом. Современные формы, такие как хелаты с аминокислотами (глицин, лизин, метионин), разрабатывались для повышения биодоступности за счет альтернативных путей всасывания. Другие перспективные формы железа включают лактоферрин, который способен связывать и транспортировать железо «нетоксичным» способом, что снижает риск развития окислительного стресса [12], а также сукрозомиальный пирофосфат железа и гемовое железо. Тем не менее, ни одна из фармакологических инноваций не привела к полному исключению рисков развития нежелательных реакций, что подтверждается регистрацией побочных эффектов при применении самых современных препаратов. Доказано, что пероральные формы железа, разработанные для человека, в зависимости от дозы и длительности применения, провоцируют потемнение зубов и десен, боль в эпигастрии, диспепсические расстройства, темное окрашивание стула, аллергические реакции, некроз слизистой оболочки кишечника, а парентеральные формы вызывают потливость, привкус железа во рту, тошноту, приступы удушья, тахикардию и фибрилляцию желудочков [14].

В ветеринарной литературе негативные последствия применения препаратов железа чаще классифицируют как отравления [4], патогенез которых традиционно связывают с относительной передозировкой железосодержащего препарата на фоне дефицита токоферолов, что запускает механизм окислительного стресса, опосредованного реакцией Фентона с образо-

ванием свободных радикалов, повреждающих клеточные мембраны и ДНК клетки. Руководствуясь утверждением, что отравления возникают при приёме лекарственных средств, содержащих железо, в дозах превышающих терапевтические, описанный случай относится именно к нежелательным реакциям, поскольку препарат был введён в строго профилактических дозах, рекомендованных производителем [11]. Отсутствие признаков поражения желудочно-кишечного тракта процессами воспалительного характера, выраженной дегенерации скелетных мышц, гепатоза, альтеративного миокардита у трупов поросят также исключает возможные осложнения, обусловленные Е-дефицитом [9].

Описанный случай лекарственного анафилактического шока от внутримышечной инъекции препарата Эритрофер 200, которая привела к гибели половины поголовья подсосных поросят в течение 24 часов, наглядно свидетельствует об актуальности проблемы нежелательных реакций железосодержащих препаратов, несмотря на постоянное совершенствование фармакологических форм и подходов к их применению. Примечательно, что в инструкции по применению лекарственного препарата компании ООО «БЕЛЭКОТЕХНИКА» с торговым названием «Белека», отмечается следующее: «Активный компонент препарата, железа (III) гидроксид полимальтозат, является декстрином железа, не содержит декстранов, обуславливающих большую вероятность развития анафилактических реакций» [15]. Отсюда напрашивается закономерный вопрос: причиной случившемуся является «производственный брак» или железо (III) гидроксид полимальтозат непосредственно, повышенная биодоступность к которому и спровоцировала анафилактическую реакцию? В настоящий момент можно сказать одно – возникший инцидент на практике опровергает заявленное производителем преимущество о повышенной безопасности новой формулы.

Исследуя патологоанатомическую

картину органов поросят, можно предположить механизм развития летального исхода. Парентеральное введение Эритрофера 200 привело к массовому выбросу медиаторов воспаления, которые стали пусковым фактором развития острой сосудистой реакции, что в свою очередь, спровоцировало нарушение кровообращения с застойными явлениями и отеками в органах и тканях с дальнейшим нарастанием острой сердечной недостаточности и гипоксического состояния организма на фоне отека головного мозга и легких. Совокупность указанных патологических процессов привела к параличу сердца. Вместе с тем, молекулярные механизмы развития подобной реакции на основе данных вскрытия уточнить не представилось возможным. Обращаясь к литературным источникам, можно сказать, что анафилактическая реакция могла быть активизирована через неиммунные механизмы. Подобные пути развития ГЧНТ связаны с нейропептидами (субстанцией Р; вазоактивным интестинальным полипептидом; пептидом, контролируемым генами кальцитонина; нейрокинином) и гормонами (эстрогенами, адренкортикотропным гормоном, гастрином). Многие ЛС (НПВП, ацетилсалициловая кислота, опиоиды (кодеин, морфин), анестетики, мышечные релаксанты, кураре, РКС, декстраны, некоторые вакцины, АБ (тетрациклин, ванкомицин, ципрофлоксацин), селективные ингибиторы обратного захвата серотонина, тиамин, сукцинилхолин, полимиксин В) способны вызывать высвобождение медиаторов из тучных клеток без участия иммунных механизмов. Лекарственно-индуцированная активация тучных клеток, не опосредованная IgE, осуществляется через рецептор, связанный с G-белком X2 (MRGPRX2) [16].

Постмортальная диагностика анафилактического шока в ветеринарии остаётся слабо развитой областью. В гуманной медицине для верификации подобных случаев прибегают к гистологическому анализу микрокартины лёгких, почек и

надпочечников. Одним из ключевых дифференцирующих признаков гибели от анафилаксии является дегрануляция тучных клеток, которая может быть выявлена с помощью специальных методов окрашивания. Суть теста заключается в способности базофильных лейкоцитов к дегрануляции под влиянием аллергена. Дегрануляцию регистрируют при микроскопии мазков-отпечатков кусочков легких, окрашенных суправитально нейтральным красным. Проба считается положительной если процент дегранулированных форм превышает 10% (порог спонтанной дегрануляции) [17].

Морфологические проявления анафилактического шока, хотя и считаются однотипными (нарушение тонуса сосудов, отёк, десквамация бронхиального эпителия, эозинофильная инфильтрация), часто неспецифичны и требуют для своей интерпретации высокого уровня экспертизы. Перспективным является использование иммуногистохимических методов и определение уровня триптазы [16, 18].

Таким образом, вопрос объективной диагностики, а следовательно, и эффективной профилактики нежелательных реакций на препараты железа требует углублённого изучения с привлечением современных лабораторных и гистологических методов.

ВЫВОДЫ / CONCLUSION

Парентеральное введение железосодержащего препарата Эритрофер 200 в область шеи у новорожденных поросят может вызывать гиперэргическую воспалительную реакцию в месте введения лекарственного препарата, проявляющуюся отеком и гиперемией окружающих тканей. Картина вскрытия типична для анафилактического шока и характеризуется признаками острой сердечно-сосудистой и дыхательной недостаточности, застойной гиперемией органов, отеком легких, гортани, мозга и спазмом бронхов. Патогномичным признаком введения железосодержащих препаратов является окрашивание тканей в оранжево-коричневый цвет. Для постмортальной диагностики анафилактического шока у

животных следует проводить микроскопию мазков-отпечатков кусочков легких, окрашенных суправитально нейтральным красным для определения дегранулированных форм тучных клеток.

PATHOMORPHOLOGICAL PICTURE OF ANAPHYLACTIC DRUG SHOCK IN PIGLETS CAUSED BY IRON PREPARATIONS

Koshkarev M.V.* – Candidate of Veterinary Sciences, Associate Professor of the Department of Anatomy, Physiology, Histology and Pathological Anatomy; **Boyko T.V.** – Doctor of Veterinary Sciences, Associate Professor, Head of the Department of Diagnostics, Internal Non-infectious Diseases, Pharmacology, Surgery and Obstetrics; **Lyu-bimova A.S.** – asp.

Omsk State Agrarian University named after. P.A. Stolypin

* mv.koshkarev@omgau.org

ABSTRACT

This study presents the results of a post-mortem examination of three 4-day-old piglet carcasses that died following the intramuscular administration of the iron-containing drug Erythrofer 200 at a preventive dose of 1 ml. The aim of the research is to draw the attention of veterinary specialists to the problem of postmortem diagnosis of drug-induced anaphylactic shock caused by the parenteral administration of iron preparations. The materials were based on protocols of forensic veterinary examinations of three cases of drug-induced anaphylactic shock with lethal outcomes. During the autopsy, the following pathological diagnoses were established: staining of surrounding tissues, edema and focal necrosis of muscles at the injection site; staining of regional lymph nodes; myocardial dystrophy ("paralytic heart"); acute congestive hyperemia of the membranes and cerebral edema; acute congestive hyperemia and pulmonary edema; edema of the subcutaneous tissue, lymph nodes, and mesentery of the large intestine; acute congestive hyperemia of the liver and spleen; edema and protein degeneration of

the kidneys; petechial hemorrhages on the serous membrane of the colon and the renal cortex; anemia of the mucous membranes and muscle tissue. It was determined that the death of the animals occurred due to anaphylactic shock induced by the administration of the iron-containing drug. The immediate cause of death was cardiac paralysis resulting from acute heart failure and hypoxic conditions, exacerbated by cerebral and pulmonary edema. The injection site in the neck region contributed to the development of a hyperergic inflammatory reaction with edema of the surrounding tissues.

The research materials include descriptions of the gross pathology of the external integuments and internal organs. The paper presents photographs of the piglets' organs with pathological changes characteristic of drug-induced anaphylactic shock provoked by the use of Erythrofer 200.

СПИСОК ИСТОЧНИКОВ

1. Süveges T, Glávits R. Piglet losses due to parenteral application of iron-dextran preparations. *Acta Vet Acad Sci Hung.* 1976;26(3):257-62. PMID: 829758.
2. Arpi, T., Tollerz, G. Iron Poisoning in Piglets Autopsy Findings in Experimental and Spontaneous Cases. *Acta Vet Scand* 6, 360–373 (1965). <https://doi.org/10.1186/BF03547093>.
3. Отравление новорожденных поросят железом [Электронный ресурс] : по материалам С. Б. Хузера (Колледж ветеринарной медицины Университета Пердью) / пер. А. Романенко // *Direct.Farm*. – Режим доступа: <https://direct.farm/post/otravleniye-novorozhdennykh-porosyat-zhelezom-28355> (дата обращения: 20.08.2025).
4. Клинический случай: отравление железом у поросят [Электронный ресурс] / J. Vorobia // *Pig333.ru*: от фермы к рынку. – 10.02.2020. – Режим доступа: https://www.pig333.ru/articles/клинический-случай-отравление-железом-у-поросят_3249/ (дата обращения: 10.09.2025).
5. Герунова, Л. К. О мониторинге безопасности лекарственных препаратов для животных / Л. К. Герунова, Т. В. Бойко, И. С. Полозова, М. Б. Никифорова // *Эффективное животноводство – залог успешного развития АПК региона: сборник материалов Международной научно-практической конференции, Омск, 06 декабря 2017 года.* – Омск: Омский государственный аграрный университет имени П.А. Столыпина, 2017. – С. 143-147. – EDN YUKKFI.
6. Об обращении лекарственных средств: федеральный закон от 12 апр. 2010 г. № 61-ФЗ : принят Гос. Думой 24 марта 2010 г. : одобр. Советом Федерации 31 марта 2010 г. : [ред. от 23 июля 2025 г.]. – Доступ из справ.-правовой системы «КонсультантПлюс».
7. Коровина Н. А. и др. Профилактика и лечение железодефицитных состояний у детей: что является целью при терапии железодефицитных анемий? От чего зависит биодоступность железа, поступающего с пищей? Какие препараты железа предпочтительно применять у детей? // *Лечащий врач.* – 2004. – Т. 1. – С. 24-9.
8. Кудряшов, А. А. Патоморфологические изменения в месте инъекции препарата железа у свиней / А. А. Кудряшов, В. И. Балабанова, Д. С. Киттаров, С. Л. Ефремов, И. А. Овченков // *Актуальные вопросы ветеринарной биологии.* – 2021. – № 2 (50). – Режим доступа: <https://cyberleninka.ru/article/n/patomorfologicheskie-izmeneniya-v-meste-ineksitsii-preparata-zheleza-u-sviney> (дата обращения: 16.09.2025).
9. Кудряшов, А. А. Результаты аутопсии поросят групп дорастивания и откорма на двух свиноводческих фермах промышленного типа / А. А. Кудряшов, В. И. Балабанова, Т. П. Максимов // *Международный вестник ветеринарии.* – 2019. – № 1. – С. 38-43. – EDN CHBSQZ.
10. Шинкаренко, А. Н. Патоморфология различных клинических проявлений анафилактического лекарственного шока у собак / А. Н. Шинкаренко, К. С. Быкова // *Ветеринарная патология.* – 2011. – Т. 4, № 38. Режим доступа: <https://cyberleninka.ru/article/n/patomorfologiya-razlichnyh-klinicheskikh-proyavleniy-anafilakticheskogo-lekarstvennogo-shoka-u-sobak> (дата обра-

шения: 20.08.2025).

11. Баранова В. И. Отравления препаратами железа // Актуальные вопросы фармацевтических и естественных наук: сб. ст. Всерос. науч.-практ. конф. студентов и молодых ученых с междунар. участием, Иркутск, 23–28 мая 2022 года / под ред. Е. А. Илларионовой. Иркутск: Иркутский государственный медицинский университет, 2022. С. 143–145.

12. Mazgaj R., Lipiński P., Starzyński R. R. Iron Supplementation of Pregnant Sows to Prevent Iron Deficiency Anemia in Piglets: A Procedure of Questionable Effectiveness // International Journal of Molecular Sciences. 2024. Vol. 25, Iss. 7. Art. 4106. DOI: 10.3390/ijms25074106.

13. Громова О. А., Торшин И. Ю., Хаджидис А. К. Нежелательные эффекты сульфата железа в акушерской, педиатрической и терапевтической практике // Здоровье всей семьи. 2010. № 2. Режим доступа: <https://cyberleninka.ru/article/n/nezhelatelnye-effekty-sulfata-zheleza-v-akusherskoj-pediatricheskoj-i-terapicheskoj-praktike> (дата обращения: 19.09.2025).

14. Андреев Н. А., Балеева Л. В. Железодефицитные состояния и железодефицитная анемия // Вестник современной клинической медицины. 2009. № 3. Режим доступа: <https://cyberleninka.ru/article/n/zhelezodefitsitnye-sostoyaniya-i-zhelezodefitsitnaya-anemiya> (дата обращения: 19.09.2025).

15. Инструкция по применению ветеринарного препарата «Эритрофер 200». Ветеринарные препараты – официальный сайт Белека бай. Режим доступа: <https://beleka.by/upload/iblock/252/Instruktsiya-Eritrofer-200-ot-23.12.20.pdf> (дата обращения: 19.09.2025).

16. Астафьева Н. Г., Ненашева Н. М. Глава 13. Аллергические заболевания. 13.1. Анафилаксия // Респираторная медицина: руководство: в 5 т. / под ред. А. Г. Чучалина. 3-е изд., доп. и перераб. М.: ООО «ПУЛЬМОМЕДИА», 2024. Т. 4. С. 445–476. DOI: 10.18093/978-5-6052509-1-3-2024-4-445-476.

17. Новик Г. А. Механизмы аллергиче-

ских реакций и методы аллергообследования в клинической практике: учеб.-метод. пособие / под ред. И. М. Воронцова. СПб.: Изд-во ГПМА, 2004. 76 с.

18. Коробова С. И., Спирин А. В. Проблема постмортальной диагностики лекарственного анафилактического шока в судебно-медицинской практике (по материалам повторных комиссионных судебно-медицинских экспертиз) // Актуальные вопросы современной медицинской науки и здравоохранения: сб. ст. IX Междунар. науч.-практ. конф. молодых ученых и студентов, Екатеринбург, 17–18 апреля 2024 г.: в 2 т. Екатеринбург: УГМУ, 2024. Т. 1. С. 1004–1009.

REFERENCES

1. Süveges T, Glávits R. Piglet losses due to parenteral application of iron-dextran preparations. Acta Vet Acad Sci Hung. 1976;26(3):257-62. PMID: 829758.

2. Arpi, T., Tollerz, G. Iron Poisoning in Piglets Autopsy Findings in Experimental and Spontaneous Cases. Acta Vet Scand 6, 360–373 (1965). <https://doi.org/10.1186/BF03547093>.

3. Otravlenie novorozhdennykh porosyat zhelezom [Elektronnyi resurs]: po materialam S. B. Khuzena (Kolledzh veterinarnoi meditsiny Universiteta Perdue) / per. A. Romanenko // Direct.Farm. – Rezhim dostupa: <https://direct.farm/post/otravleniye-novorozhdennykh-porosyat-zhelezom-28355> (data obrashcheniya: 20.08.2025). (In Russ.)

4. Klinicheskii sluchai: otravlenie zhelezom u porosyat [Elektronnyi resurs] / J. Borobia // Pig333.ru: ot fermy k rynku. – 10.02.2020. – Rezhim dostupa: https://www.pig333.ru/articles/klinicheskii-sluchai-otravlenie-zhelezom-u-porosyat_3249/ (data obrashcheniya: 10.09.2025). (In Russ.)

5. Gerunova, L. K. O monitoringe bezopasnosti lekarstvennykh preparatov dlya zhivotnykh / L. K. Gerunova, T. V. Boiko, I. S. Polozova, M. B. Nikiforova // Effektivnoe zhivotnovodstvo – zalog uspehnogo razvitiya APK regiona: sbornik materialov Mezhdunarodnoi nauchno-prakticheskoi konferentsii, Omsk, 06 dekabrya 2017 goda. – Omsk: Omskii gosudarstvennyi agrarnyi

- universitet imeni P.A. Stolypina, 2017. – S. 143-147. – EDN YUKKFI. (In Russ.)
6. Ob obrashchenii lekarstvennykh sredstv: federal'nyi zakon ot 12 apr. 2010 g. № 61-FZ: prinyat Gos. Dumoi 24 marta 2010 g.: odobr. Sovetom Federatsii 31 marta 2010 g.: [red. ot 23 iyulya 2025 g.]. – Dostup iz sprav.-pravovoi sistemy «Konsul'tantPlyus». (In Russ.)
7. Korovina N. A. and others. Prevention and treatment of iron deficiency conditions in children: what is the goal in the treatment of iron deficiency anemia? What determines the bioavailability of iron from food? Which iron preparations should preferably be used in children? //The attending physician. – 2004. – Vol. 1. – pp. 24-9.
8. Kudryashov, A. A. Patomorfologicheskie izmeneniya v meste in'ektsii preparata zheleza u svinei / A. A. Kudryashov, V. I. Balabanova, D. S. Kitarov, S. L. Efremov, I. A. Ovchenkov // Aktual'nye voprosy veterinarnoi biologii. – 2021. – № 2 (50). – Rezhim dostupa: <https://cyberleninka.ru/article/n/patomorfologicheskie-izmeneniya-v-meste-inektsii-preparata-zheleza-u-sviney> (data obrashcheniya: 16.09.2025). (In Russ.)
9. Kudryashov, A. A. Rezul'taty autopsii porosyat grup dorashchivaniya i otkorma na dvukh svinovodcheskikh fermakh promyshlennogo tipa / A. A. Kudryashov, V. I. Balabanova, T. P. Maksimov // Mezhdunarodnyi vestnik veterinarii. – 2019. – № 1. – S. 38-43. – EDN CHBSQZ. (In Russ.)
10. Shinkarenko, A. N. Patomorfologiya razlichnykh klinicheskikh proyavlenii anafilakticheskogo lekarstvennogo shoka u sobak / A. N. Shinkarenko, K. S. Bykova // Veterinarnaya patologiya. – 2011. – T. 4, № 38. Rezhim dostupa: <https://cyberleninka.ru/article/n/patomorfologiya-razlichnykh-klinicheskikh-proyavleniy-anafilakticheskogo-lekarstvennogo-shoka-u-sobak> (data obrashcheniya: 20.08.2025). (In Russ.)
11. Baranova V.I. Otravleniya preparatami zheleza [Iron Drug Poisoning]. In: Illarionova E.A., editor. Aktual'nye voprosy farmatsevticheskikh i estestvennykh nauk: sbornik statei Vserossiiskoi nauchno-prakticheskoi konferentsii studentov i molodykh uchenykh s mezhdunarodnym uchastiem [Current Issues of Pharmaceutical and Natural Sciences: Collection of Articles of the All-Russian Scientific and Practical Conference of Students and Young Scientists with International Participation]; 2023 May 23-28; Irkutsk. Irkutsk: Irkutskii gosudarstvennyi meditsinskii universitet; 2022. p. 143-145. (In Russ.)
12. Mazgaj R., Lipiński P., Starzyński R. R. Iron Supplementation of Pregnant Sows to Prevent Iron Deficiency Anemia in Piglets: A Procedure of Questionable Effectiveness. International Journal of Molecular Sciences. 2024;25(7):4106. doi: 10.3390/ijms25074106
13. Gromova O.A., Torshin I.Yu., Khadzhidis A.K. Undesirable Effects of Iron Sulfate in Obstetric, Pediatric and Therapeutic Practice. Zdorov'e vsei sem'i [Health of the Whole Family]. 2010;(2). Available from: <https://cyberleninka.ru/article/n/nezhelatelnye-effekty-sulfata-zheleza-v-akusherskoy-pediatricheskoy-i-terapevticheskoy-praktike> (accessed: 19.09.2025). (In Russ.)
14. Andreichev N.A., Baleeva L.V. Iron Deficiency Conditions and Iron Deficiency Anemia. Vestnik sovremennoi klinicheskoi meditsiny [Bulletin of Modern Clinical Medicine]. 2009;(3). Available from: cyberleninka.ru/article/n/zhelezodefitsitnye-sostoyaniya-i-zhelezodefitsitnaya-anemiya (accessed: 19.09.2025). (In Russ.)
15. Instruktsiya po primeneniyu veterinarnogo preparata «Eritrofer 200» [Instructions for Use of the Veterinary Drug "Eritrofer 200"]. Veterinarnye preparaty – ofitsial'nyi sait Beleka bai [Veterinary Drugs - the Official Website of Beleka bai]. Available from: <https://beleka.by/upload/iblock/252/Instruktsiya-Eritrofer-200-ot-23.12.20.pdf> (accessed: 19.09.2025). (In Russ.)
16. Astaf'eva N.G., Nenasheva N.M. Chapter 13. Allergicheskie zabolevaniya. 13.1. Anafilaksiya [Chapter 13. Allergic Diseases. 13.1. Anaphylaxis]. In: Chuchalin A.G., editor. Respiratornaya meditsina: rukovodstvo [Respiratory Medicine: A Guide]. In 5 vol. Vol. 4. 3rd edition, supplemented and revised. Moscow: OOO «PUL'MOMEDIA»; 2024. p. 445-476. doi: 10.18093/978-5-

6052509-1-3-2024-4-445-476 (In Russ.).

17. Novik G.A. Mekhanizmy allergicheskikh reaktsii i metody allergoobsledovaniya v klinicheskoi praktike [Mechanisms of Allergic Reactions and Methods of Allergy Examination in Clinical Practice]. Study guide. Ed. by I.M. Vorontsov. Saint Petersburg: Izdatel'stvo GIIMA; 2004. 76 p. (In Russ.).

18. Korobova S.I., Spirin A.V. Problema postmortal'noi diagnostiki lekarstvennogo anafilakticheskogo shoka v sudemeditsinskoj praktike (po materialam povtornykh komissionnykh sudemeditsinskikh ekspertiz) [The Problem of Postmortem Diagnosis of Drug

Anaphylactic Shock in Forensic Medical Practice (Based on Materials from Repeated Commission Forensic Medical Examinations)]. In: Aktual'nye voprosy sovremennoi meditsinskoj nauki i zdravookhraneniya: sbornik statej IX Mezhdunarodnoi nauchno-prakticheskoi konferentsii molodykh uchenykh i studentov [Current Issues of Modern Medical Science and Healthcare: Collection of Articles of the IX International Scientific and Practical Conference of Young Scientists and Students]; 2024 Apr 17-18; Yekaterinburg. In 2 vol. Vol. 1. Yekaterinburg: UGMU; 2024. p. 1004-1009. (In Russ.).